

# DEPISTAGE RADIOGRAPHIQUE DE LA DYSPLASIE COXO-FEMORALE

NOM : PAMELA HUSARUVKA

N° de Tatouage:

RACE : Chow-chow

N° L.O.F. : CLP 5379

SEXE : F

N° de Puce: 953 01004655 216

Date de naissance : 19/08/2020

Poids 25

Vétérinaire : Dr. MILKOVIC (42)

N° d'Ordre : 10417

Date de prise du cliché : 8/10/2021

Attestation Vétérinaire certifiant la conformité de l'identification : OUI - NON

Identification infalsifiable du cliché : OUI - ~~NON~~

Identification complète du cliché : OUI - ~~NON~~

Radiographie latéralisée : OUI - ~~NON~~

Conditions de réalisation du cliché : (AG) S V NP

Extension et symétrie du bassin :

Parallélisme entre fémurs et rachis :

Rotules visibles : OUI - ~~NON~~

Rotules en position médiane :

## LECTURE DU CLICHE

RAPPORTS ARTICULAIRES	D	G	TETE ET COL FEMORAUX	D	G
Coaptation parfaite .....	+	+	Forme et volume normaux .....	+	+
Coaptation acceptable .....			Microcéphalie .....		
Coaptation imparfaite.....			Ostéophytose céphalique .....		
Pincement de l'interligne .....			Ostéophytose du col fémoral .....		
Sub-luxation .....					
Luxation .....					
<b>ACETABULUM</b>			<b>ANGLE DE NORBERG-OLSSON</b>		
Normal .....	+	+	Angle supérieur ou égal à 105° .....	+	+
Manque de profondeur .....			Angle compris entre 100° et 105° .....		
Evasé .....			Angle inférieur à 100° .....		
Aplati .....			Angle inférieur à 90° .....		
Comblé .....					
Rebord acétabulaire cranial enserrant .....	+	+	Couverture acétabulaire craniale correcte	+	+
Rebord acétabulaire cranial ouvert .....			Couverture acétabulaire craniale insuffisante		
Ostéophytose du rebord acétabulaire cranial			Couverture acétabulaire dorsale correcte	+	+
Ostéophytose du rebord acétabulaire caudal			Couverture acétabulaire dorsale insuffisante		

### RESULTAT DE L'EXAMEN

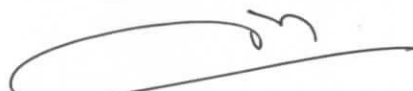
- A = Aucun signe de dysplasie coxo-fémorale
- B = Etat sensiblement normal .....
- C = Dysplasie coxo-fémorale légère .....
- D = Dysplasie coxo-fémorale moyenne .....
- E = Dysplasie coxo-fémorale sévère .....

D	G
+	+

Qualification internationale (hanche la plus mal cotée)

A
B
C
D
E

Charbonnières les Bains, le 15/11/2021

  
 Professeur Jean-Pierre GENEVOIS  
 Ordre National des Vétérinaires N°2378

NB Adresse exclusive pour l'expédition des radiographies relatives aux races concernées :  
 Professeur J.P Genevois - BP 88 - 69751 CHARBONNIERES LES BAINS CEDEX

Joindre obligatoirement une enveloppe neuve (identique à celle utilisée pour l'expédition) correctement affranchie et portant l'adresse de retour

Valérie et Olivier VALDAN 4 Rue St Antoine 68190 RAEDERSHEIM